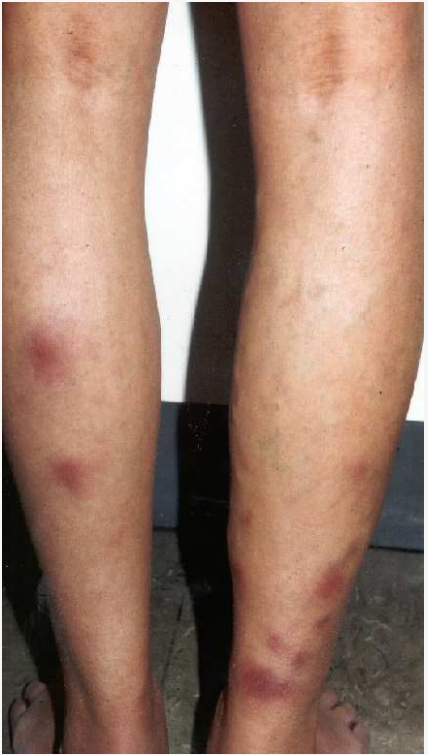

IBD buiten de darm

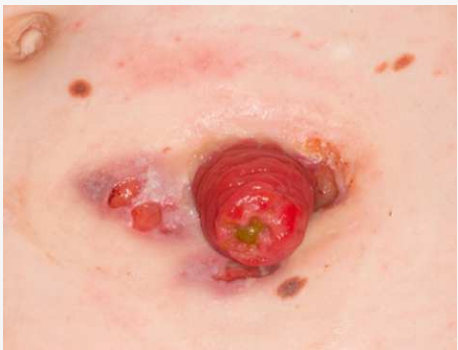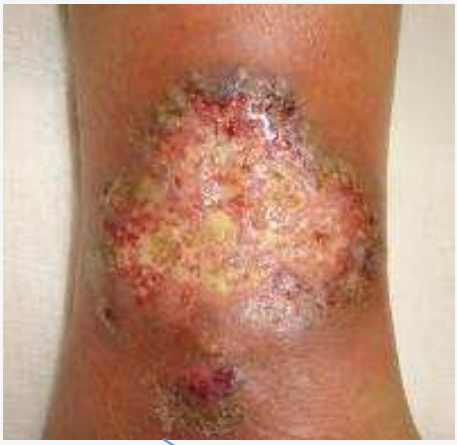- Huid
- Ogen
- Gewrichten
- Galwegen

- Vermoeidheid
- Bloedarmoede
- (perianale) Fistels
- Bijwerkingen medicatie

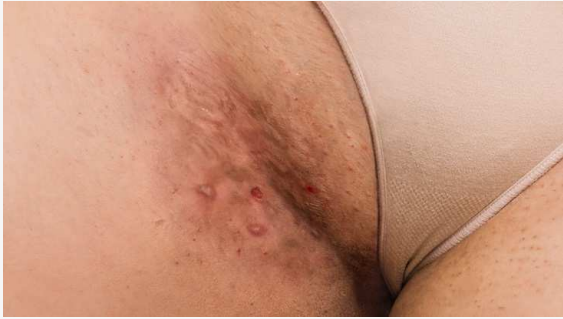Extra-intestinale manifestatie: huid



Erythema nodosum 15%



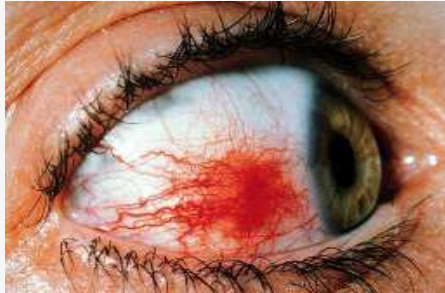Pyoderma gangrenosum (2-5 %)



Hidradenitis suppurativa

Extra-intestinale manifestatie: oog

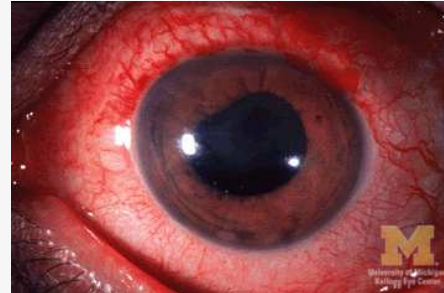
Episcleritis: 2-5 %



De buitenste laag van het oog raakt ontstoken:

- pijn in het oog
- roodheid van de witte delen van het oog
- overmatig tranen
- geen dringende medische aandacht nodig, wel behandelingen die het genezen kunnen bevorderen

Uveïtis: 0,5-3%



De middelste beschermlaag van het oog raakt ontstoken:

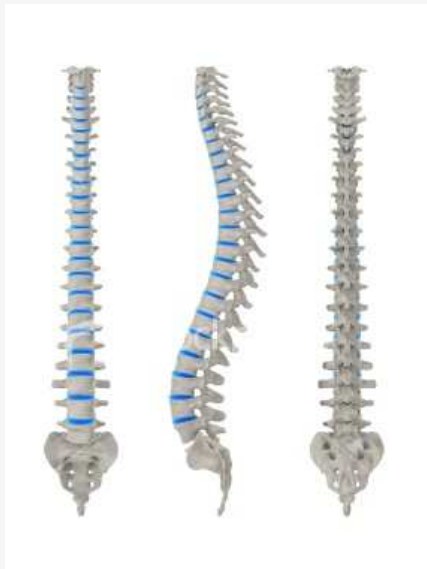- ernstige diepliggende oogpijn
- hoofdpijn
- wazig zicht
- overgevoeligheid voor licht
- zeer ernstig en vereist onmiddellijke medische aandacht. Onbehandeld kan het leiden tot blindheid.

Extra-intestinale manifestatie: gewrichten

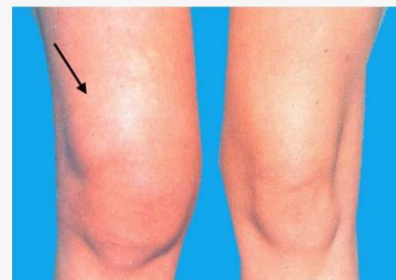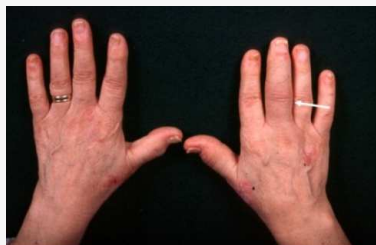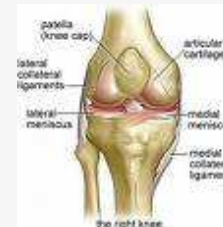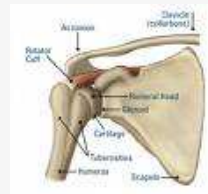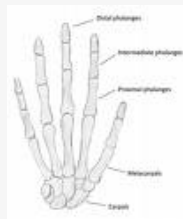inflammatoir: -itis (SpA) (gewrichtspijn en zwelling)

niet-inflammatoir: artralgie (gewrichtspijn)

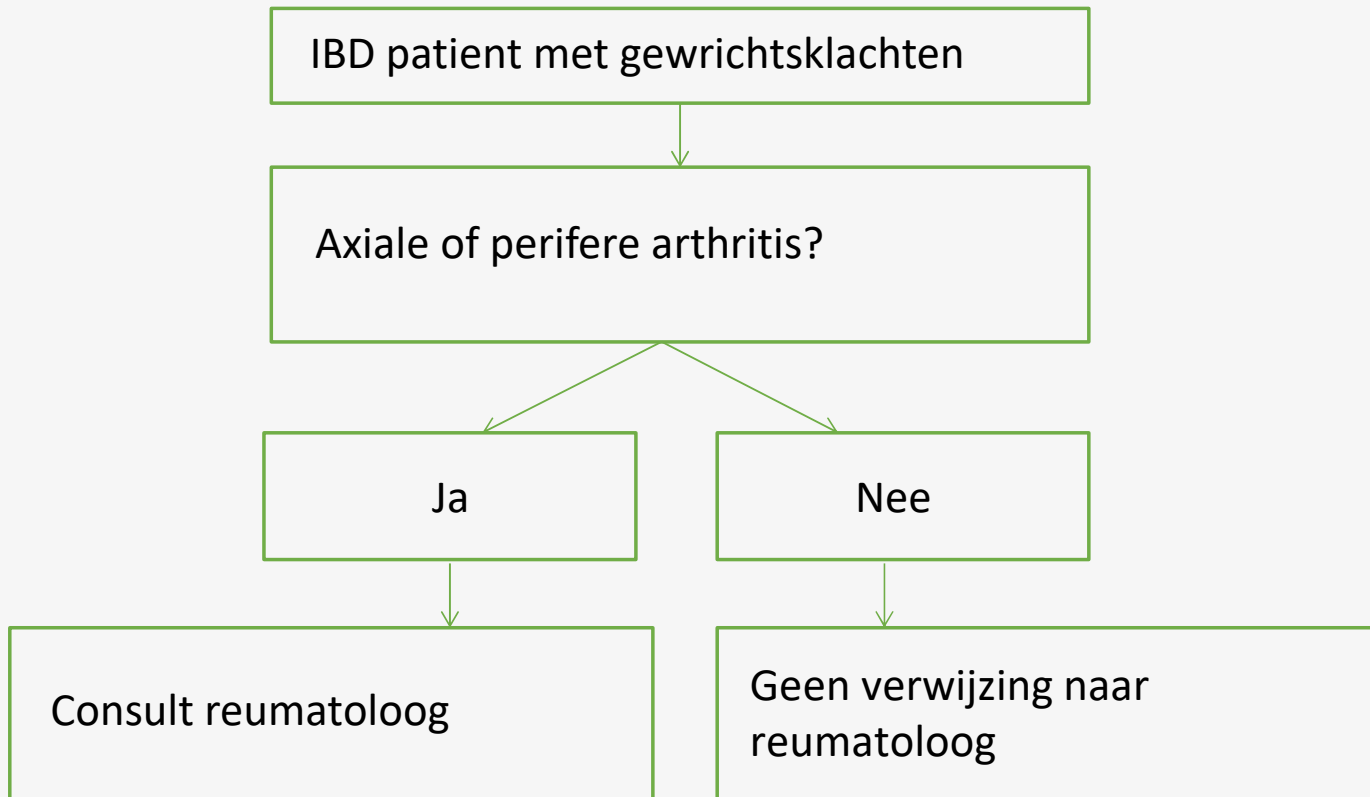
Axiale gewrichten



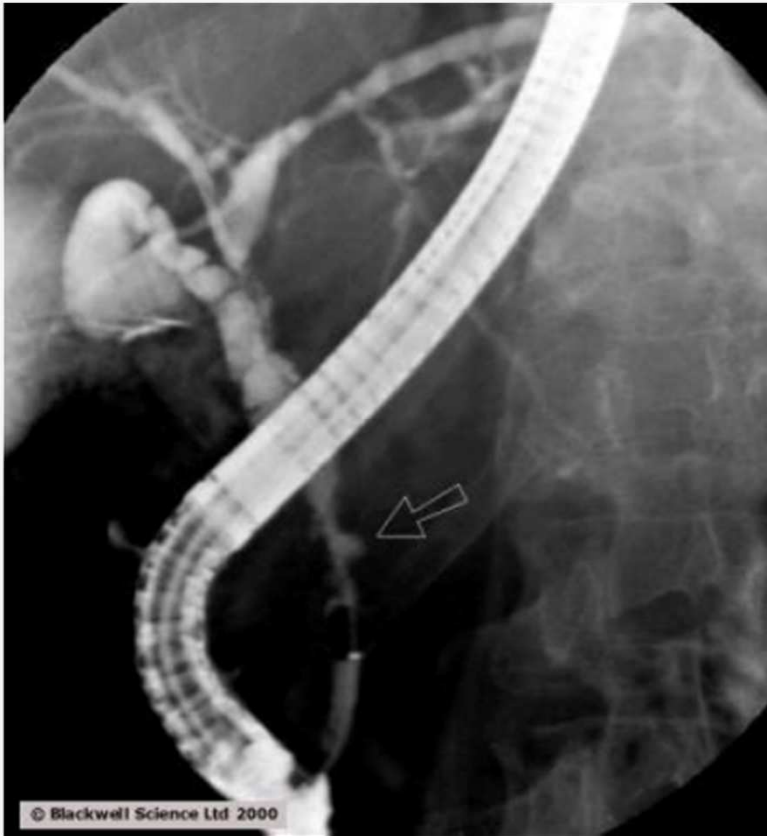Perifere gewrichten



Extra-intestinale manifestatie: gewrichten



Extra-intestinale manifestatie: galwegen



= primair scleroserede cholangitis

(PSC)

Dank voor uw aandacht

